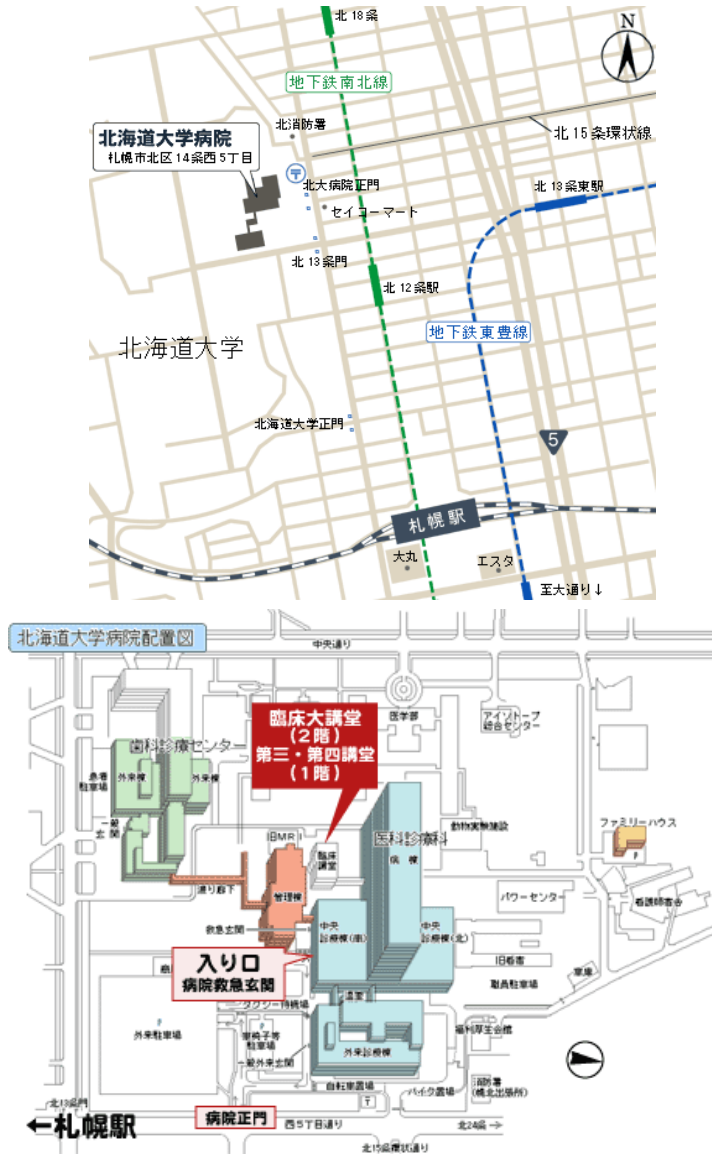


第 87 回 (一社)日本脳神経外科学会北海道支部会

会長 国立大学法人旭川医科大学 脳神経外科学講座 木下 学

日時: 令和 4 年 3 月 26 日 (土) 8:55~17:00 (開場 8:30) ハイブリッド開催

会場: 北海道大学医学部 臨床講義棟 臨床大講堂(北海道札幌市北区北15条西7丁目)



【交通アクセス】

- 地下鉄: 南北線「北12条駅」徒歩6分、南北線「北18条駅」徒歩7分、東豊線「北13条東駅」徒歩15分
- 駐車場: 駐車場のご用意はございませんので、近隣の有料駐車場をご利用ください。

【参加事前登録】

参加費(3,000円)を事前にお支払いして下さい。お支払いいただければ学会参加単位10点が付与されます。以下の振込口座にお振り込みください。参加費は当日会場でお支払いすることも可能です。クレジット登録には、日本脳神経外科学会会員カードが必要です。

事前登録された場合のみ、支部会のWeb視聴用のIDと、領域講習のWeb視聴用のIDが発行されます。IDの発行は令和4年3月23日頃の予定です。

振込期限：令和4年3月18日(金)まで

銀行口座：北洋銀行 北七条支店

口座種別：普通

口座番号：0465310

口座名義：(社)日本脳神経外科学会北海道支部支部長 宝金 清博
(シヤ)ニホンノウシンケイゲカガツカイホツカイドウシブ

※ 振り込みの際は、必ず「会員番号」(専門医番号ではありません)と「氏名」を入力ください。

※ 参加費の振込手数料は各自ご負担くださいますようお願い申し上げます。

※ 初期研修医の先生は参加費無料となりますので、下記事務局メールアドレスまで参加希望の旨ご連絡願います。

【演者の方へ】

新型コロナウイルスの感染対策として、当日のPC(発表データ)受付は設置いたしません。通信障害に備えて、発表データを事前登録していただきます。

■発表データについて

- 一般演題の発表は5分です。討論は3分です。
- 会場でご発表いただく用のPowerPointデータをご提出ください。ナレーションは不要です。
- WEB配信いたしますため、スライドサイズは、16:9を推奨いたします。スライドに使用する文字は、標準フォントでお願いいたします。(文字化けや文字ずれを防ぐため)
- 動画を使用される場合は、必ずスライドに「挿入」ください。ハイパーリンクは使用できませんのでご留意ください。
- 保存ファイル名は、必ず「氏名」でご登録ください。

■発表データの登録先/登録方法

<https://www.dropbox.com/request/0YrgEYvXaZrSUMHnd6r1>

≪登録方法≫

- ① 上記 URL を開きましたら、「ファイルを追加」ボタンをクリックし、「パソコンのファイル」もしくは「パソコンのフォルダ」を選択し、登録するデータを選択(アップロード)ください。

- ② 登録データを選択(アップロード)いただきましたら、先生の氏名とメールアドレスを入力ください。
- ③ 登録期間以降に登録データを確認し、運営事務局より受領のご連絡をさせていただきます。
- ※ 登録期間内でしたらデータの修正(差し替え)は可能ですが、差し替えの場合は、ファイル名を「氏名_修正版」でご登録ください。

■発表データ登録期間

2月24日(木)～3月17日(木) ※時間厳守でお願いいたします。

■当日の発表方法について

- 会場にお越しいただき、ご発表いただきます。
- 事務局で準備するPCは、【OS】Windows10、【ソフト】Microsoft PowerPoint 2019です。
- 発表は、PCによるプレゼンテーション1面映写です。
- 発表時にご提出いただいた発表データの1枚目をオペレーターが表示しますので、スライド2枚目以降を演台上的のマウスを使用し、ご自身で進めながらご発表ください。

【FD講習の事前参加申し込み】

- FD講習は事前参加申し込み者のみを対象とし、現地開催のみといたします。
- 2022年3月26日(土) 17:00～18:00
- FD講習への参加を希望される先生は、支部会への事前参加登録をお済ませのうえ、下記の情報をメールで送付ください。

お申込先：mail@manabukinoshita.com

メール本文記載内容：氏名・ご施設・日本脳神経外科学会専門医番号

【プログラム・抄録】

下記ホームページよりプログラムと抄録がダウンロードできます。

- (一社)日本脳神経外科学HP: <http://jns.umin.ac.jp/>
- (一社)日本脳神経外科学会 北海道支部会HP: <http://www.jns-hokkaido.jp/>

【連絡先】

日本脳神経外科学会 北海道支部会事務局
〒060-8638 札幌市北区北15条西7丁目
北海道大学脳神経外科内

TEL: 011-706-5987 FAX: 011-708-7737

E-mail: jns-hokkaidoshibu@pop.med.hokudai.ac.jp

1. 脳血管障害の外科治療と血管内治療

09:00～09:40

座長 三上 毅 (札幌医科大学脳神経外科)

1. CASPER を用いて頸動脈ステント留置術を施行した 症候性 carotid web の一例
吉原 龍之介¹, 石川 耕平¹, 進藤 孝一郎¹, 野村 亮太¹, 森 大輔¹, 伊東 民雄¹, 鷺見 佳泰¹, 岡 亨治¹, 中村 博彦²
¹中村記念南病院脳神経外科, ²中村記念病院脳神経外科
2. 同側頸動脈狭窄を合併した脳塞栓症に対し surgical embolectomy を施行した一例
原口 健一, 原口 健一, 太田 伸郎, 野田 公寿茂, 小田 淳平, 近藤 智正, 三好 教生, 喜古 一成, 千田 大樹, 鈴木 陽祐, 岡田 泰明, 安田 宗一郎, 上山 博康, 徳田 禎久, 谷川 緑野
札幌禎心会病院脳神経外科
3. 虚血性視神経症で発症した頸動脈狭窄症に対して頸動脈ステント留置術を施行した 1 例
石川 耕平¹, 進藤 孝一郎², 野村 亮太¹, 吉原 龍之介¹, 森 大輔¹, 伊東 民雄¹, 鷺見 佳泰¹, 岡 亨治¹, 中村 博彦²
¹中村記念南病院脳神経外科, ²中村記念病院脳神経外科
4. 慢性 CCA 閉塞病変からの塞栓性 M1 閉塞に対して開頭 Embolectomy, CEA を施行した 1 例
安田 宗一郎, 野田 公寿茂, 鈴木 陽祐, 岡田 泰明, 千田 大樹, 喜古 一成, 三好 教生, 近藤 智正, 原口 健一, 太田 伸郎, 上山 博康, 徳田 禎久, 谷川 緑野
札幌禎心会病院脳神経外科
5. 中脳被蓋部脳動静脈奇形の顕微鏡手術経験
奥山 友浩¹, 杉山 拓¹, 今井 哲秋², 中崎 明日香¹, 本多 泰士¹, 水嶋 慎¹, 伊東 雅基¹, 長内 俊也¹, 川堀 真人¹, 藤村 幹¹
¹北海道大学脳神経外科, ²函館中央病院脳神経外科

2. 脳血管障害の病態と治療

09:40～10:20

座長 野田 公寿茂 (札幌禎心会病院脳神経外科)

6. 中大脳動脈狭窄に続発する深部分水嶺梗塞に対し急性期頭蓋内外血行再建術が奏功した1例
岡田 泰明, 太田 仲郎, 谷川 緑野, 安田 宗一郎, 千田 大樹, 喜古 一成, 三好 教生, 近藤 智正, 原口 健一, 野田 公寿茂, 上山 博康
札幌禎心会病院脳神経外科
7. 中大脳動脈の石灰化病変が塞栓源となり 脳梗塞再発を繰り返した1症例
松田 萌, 村橋 威夫, 中垣 裕介, 中垣 陽一
医療法人翔陽会滝川脳神経外科病院
8. hemodynamic stress により増大したと思われる治療困難な多発脳動脈瘤に対し複数回の根治術を行った一例
喜古 一成, 太田 仲郎, 野田 公寿茂, 小田 淳平, 原口 健一, 近藤 智正, 三好 教生, 千田 大樹, 岡田 泰明, 鈴木 陽祐, 安田 宗一郎, 徳田 禎久, 上山 博康, 谷川 緑野
札幌禎心会病院脳神経外科
9. 血栓回収術における MRI fusion 画像の有用性について
松島 佑二郎¹, 在原 正泰², 横山 林太郎², 中村 祐貴³, 清水 匡一², 羽入 紀朋², 松浦 伸樹², 尾金 一民², 原口 浩一², 伊藤 丈雄²
¹旭川医科大学脳神経外科, ²函館新都市病院 脳神経外科, ³函館新都市病院 脳神経内科
10. 解剖学的な病変把握に苦慮した硬膜動静脈婁の一例
本多 泰士, 長内 俊也, 杉山 拓, 伊東 雅基, 藤村 幹
北海道大学脳神経外科

3. 脳血管障害の臨床研究

10:20～11:10

座長 三井 宣幸 (旭川医科大学脳神経外科)

11. 超急性期くも膜下血腫除去による頭蓋内圧コントロールは くも膜下出血の予後を改善する
太田 仲郎, 安田 宗一郎, 千田 大樹, 喜古 一成, 三好 教生, 近藤 智正, 原口 健一, 野田 公寿茂, 上山 博康, 徳田 禎久, 谷川 緑野
札幌禎心会病院脳神経外科

12. 遠隔画像診断による脳神経救急トリアージの費用対効果

佐藤 広崇¹, 藤川 征也¹, 高杉 和雄¹, アダム タッカー¹, 木下 学², 木村 輝雄¹, 鈴木 望¹

¹北見赤十字病院脳神経外科, ²旭川医科大学脳神経外科学講座

13. 積極的に血行再建を行った椎骨動脈瘤に対する外科治療

野田 公寿茂, 谷川 緑野, 太田 仲郎, 安田 宗一郎, 鈴木 陽祐, 岡田 泰明, 千田 大樹, 喜古 一成, 三好 教生, 近藤 智正, 原口 健一, 小田 淳平, 上山 博康, 徳田 禎久

札幌禎心会病院脳神経外科

14. 奇異性脳塞栓にて発症した遺伝性出血性毛細血管拡張症の1例

池田 寛¹, 栗栖 宏多¹, 安喰 稔², 寺師 綾子², 内田 和希¹, 穂刈 正昭¹, 野越 慎司², 高田 達郎², 板本 孝治¹, 浅岡 克行¹

¹手稲溪仁会病院脳神経外科, ²手稲溪仁会病院脳血管内科(脳神経内科)

15. 症候性頸部内頸動脈狭窄症に対する CEA の治療成績と長期予後軽度狭窄症例の手術適応・治療成績

近藤 智正, 太田 仲郎, 谷川 緑野, 安田 宗一郎, 岡田 泰明, 千田 大樹, 喜古 一成, 三好 教生, 原口 健一, 野田 公寿茂, 上山 博康, 徳田 禎久

札幌禎心会病院脳神経外科

16. 高齢者に対する内頸動脈内膜剥離術の術前リスク評価

森島 穰¹, 月花 正幸¹, 古川 浩司¹, 高宮 宗一郎¹, 岩崎 素之², 新谷 好正¹

¹小樽市立病院脳神経外科, ²北海道大学脳神経外科

4. 開頭手術による脳腫瘍治療

11:10~11:50

座長 茂木 洋晃 (北海道大学脳神経外科)

17. 類上皮腫が扁平上皮癌へ悪性転化した1例

藤川 征也, 木村 輝雄, 佐藤 広崇, Tucker Adam, 高杉 和雄, 鈴木 望

北見赤十字病院脳神経外科

18. 妊娠合併の Diffuse Midline Glioma の一例

齊藤 亮平, 木村 友亮, 秋山 幸功, 江夏 怜, 小松 克也, 三國 信啓

札幌医科大学医学部脳神経外科

19. 硬膜内外におよぶ悪性リンパ腫の一例

遠藤 綾, 小松 克也, 秋山 幸功, 齊藤 亮平, 三上 毅, 三國 信啓
札幌医科大学医学部脳神経外科

20. 滑車神経麻痺で発症した海綿静脈洞部血管芽腫の一例

安栄 良悟, 上森 元気, 渡辺 剛助, 高野 勝信
医療法人元生会森山病院脳神経外科

21. 動眼神経麻痺の原因が術後の癒着と考えられた 再発蝶形骨縁髄膜腫の1例

山崎 前穂, 和田 始, 櫻井 寿郎, 竹林 誠治, 小林 徹, 小林 理奈, 西村 中, 後藤 秀輔, 進藤 崇史, 瀧澤 克己
旭川赤十字病院脳神経外科

ランチョンセミナー (領域講習 1) 共催 ノボキア株式会社 12:00～13:00

座長 札幌医科大学 脳神経外科学講座 教授 三國 信啓

「膠芽腫の手術摘出:再考」

北里大学医学部 脳神経外科 主任教授 隈部 俊宏 先生

アフタヌーンセミナー (領域講習 2) 共催 Integra Japan 株式会社 13:00～14:00

座長 北海道大学大学院医学研究院 脳神経外科学教室 教授 藤村 幹

「頭蓋底腫瘍に対する経鼻内視鏡手術:適応と限界」

獨協医科大学医学部 脳神経外科学 主任教授 阿久津 博義 先生

議事総会 14:00～14:20

5. 経鼻手術による脳腫瘍治療 14:25～15:05

座長 秋山 幸功 (札幌医科大学脳神経外科)

22. 経鼻頭蓋底手術における広い蝶形骨洞開放を企図した翼突管周囲骨削除の工夫

茂木 洋晃, 山口 秀, 大木 聡悟, 澤谷 亮佑, 岡本 迪成, 伊師 雪友, 藤村 幹
北海道大学脳神経外科

23. 両側外転神経麻痺を呈した肥厚性硬膜炎の1例;58才男性

福山 秀青¹, 谷野 美智枝², 齋藤 司³, 高野 琢磨¹, 尾崎 博一¹, 真田 隆広¹, 山口 なつき¹, 山本 祥太¹, 齋藤 仁十¹, 三井 宣幸¹, 広島 覚¹, 木下 学¹

¹旭川医科大学脳神経外科, ²旭川医科大学病院病理部, ³旭川医科大学脳神経内科

24. トルコ鞍上部に発生した Extraventricular neurocytoma の一例

平塚 祐真, 浅野目 卓, 佐藤 憲市, 石田 裕樹, 原 敬二, 石渡 規生, 杉尾 啓徳, 高梨 正美, 瀬尾 善宣, 大里 俊明, 中村 博彦

中村記念病院脳神経外科

25. 多発性内分泌腫瘍症1型に合併し急速増大した 薬剤抵抗性プロラクチノーマの一例

水嶋 慎¹, 茂木 洋晃¹, 中崎 明日香¹, 澤谷 亮佑¹, 岡本 迪成², 山口 秀¹, 古澤 翔³, 中田 健人³, 亀田 啓³, 若林 健人⁴, 松野 吉宏⁴, 藤村 幹¹

¹北海道大学脳神経外科, ²医療法人溪和会江別病院脳神経外科,

³北海道大学病院 糖尿病・内分泌内科, ⁴北海道大学病院 病理診断科/病理部

26. 錐体骨先端部コレステリン肉芽腫に対して経鼻腔的アプローチでドレナージを施行した二例

真田 隆広, 広島 覚, 齋藤 仁十, 三井 宣幸, 木下 学

旭川医科大学脳神経外科

6. 低侵襲脳神経外科治療

15:05~15:40

座長 野呂 秀策 (中村記念病院脳神経外科)

27. 硬膜外麻酔後の下肢麻痺精査で疑われた脊髄硬膜内くも膜嚢胞に対して内視鏡下嚢胞開窓術治療が有効であった一例

山崎 和義¹, 関 俊隆², 茂木 洋晃¹, 岡本 迪成³, 高宮 宗一朗⁴, 大前 敬祐⁵, 岩崎 素之⁴, 藤村 幹¹

¹北海道大学脳神経外科, ²社会医療法人明生会道東の森総合病院脳神経外科,

³医療法人溪和会江別病院脳神経外科, ⁴小樽市立病院脳神経外科, ⁵釧路労災病院脳神経外科

28. C1-C2 sign を呈した脳脊髄液漏出症の一例

高野 琢磨, 広島 覚, 鈴木 陽祐, 尾崎 博一, 真田 隆広, 福山 秀青, 山口 なつき, 山本 祥太, 齋藤 仁十, 三井 宣幸, 木下 学

旭川医科大学脳神経外科

29. 眼球突出と下方偏位を呈した前頭洞嚢胞に対し穿頭ドレナージ術を施行し、症状改善を得た一例

大前 敬祐, 新保 大輔, 田尻 崇人, 喜多村 孝雄, 磯部 正則, 井須 豊彦

釧路労災病院脳神経外科

30. 脳室腹腔シャント術後に発生した **Intraperenchymal pericatheter cyst** の一例

片山 満, 石田 裕樹, 山口 陽平, 前田 理名, 高橋 充, 京納 正法, 森下 雅博, 高橋 州平, 上山 憲司, 瀬尾 善宣, 大里 俊明, 中村 博彦

中村記念病院脳神経外科

7. 脊椎・脊髄疾患の外科治療

15:40～16:15

座長 岩崎 素之 (小樽市立病院脳神経外科)

31. 大孔減圧術後に長期間を経て増悪した脊髄空洞症に対する空洞くも膜下腔シャント術

上森 元気, 安栄 良悟, 渡辺 剛助, 高野 勝信

医療法人元生会森山病院脳神経外科

32. 胸椎化膿性脊椎炎へ内視鏡下での洗浄を行なった1例

青山 剛, 古川 裕和, 小原 由史, 飯田 尚裕

手稲溪仁会病院整形外科脊椎脊髄センター

33. 下腿筋肥大と持続的な CK 上昇を呈した腰部脊柱管狭窄症の 2 例

山口 大志, 大竹 安史, 福田 衛, 湊崎 智紀, 瀬尾 善宣, 大里 俊明, 中村 博彦

中村記念病院脳神経外科

34. 拡散テンソル画像を用いた頸椎症性脊髄症の治療予後予測

高宮 宗一郎¹, 岩崎 素之¹, 横浜 拓実², 大浦 大輔², 森島 穰¹, 越前谷 すみれ¹, 月花 正幸¹, 古川 浩司¹, 井原 達夫³, 新谷 好正¹, 馬淵 正二¹

¹小樽市立病院脳神経外科, ²小樽市立病院放射線科, ³小樽市立病院脳神経内科

8. 不随運動の治療と脳機能解析

16:15～16:50

座長 石田 裕樹 (中村記念病院脳神経外科)

35. 片側顔面痙攣に併発した片側喉頭咽頭痙攣に対する微小血管減圧術

渥美 皓介, 野呂 秀策, 瀬尾 善宣, 本庄 華織, 大熊 理弘, 旭山 聞昭, 天野 裕貴, 石塚 智明,

片山 満, 大里 俊明, 中村 博彦

中村記念病院脳神経外科

36. 左弁蓋部孔脳症に伴い機能野の移動が確認された 左前頭側頭葉てんかんの一例

千葉 遼平, 菅野 彩, 江夏 怜, 齊藤 亮平, 佐藤 亮太, 三國 信啓
札幌医科大学医学部脳神経外科

37. パーキンソニズムを呈した硬膜動静脈漏の一例

渡邊 大貴¹, 立田 泰之¹, 荻野 達也¹, 中原 岩平², 遠藤 英樹¹, 櫻井 卓¹, 麓 健太郎¹, 渡部 寿一¹, 上山 憲司¹, 瀬尾 善宣¹, 大里 俊明¹, 中村 博彦¹
¹中村記念病院脳神経外科, ²中村記念病院脳神経内科

38. 当院における MR ガイド下超音波収束治療 (MRg FUS) による振戦治療

成田 拓人¹, 小林 浩之¹, 松澤 等¹, 吉田 一人², 仁村 太郎³, 寺坂 俊介¹
¹柏葉脳神経外科病院 脳神経外科, ²柏葉脳神経外科病院 神経内科,
³国立病院機構 宮城病院 脳神経外科

閉会の挨拶

16:50～16:55

会長 木下 学

FD 講習会

17:00～18:00