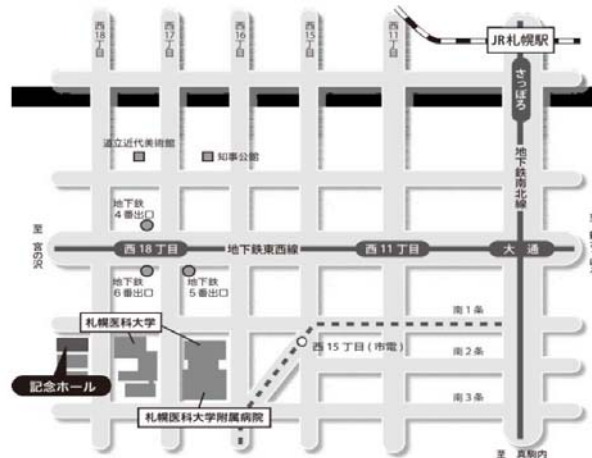


第 72 回 (社) 日本脳神経外科学会 北海道支部会

会 長 禎心会病院 脳神経外科 谷川 緑野

日 時 : 平成 26 年 3 月 22 日 (土) 8:30 ~ 17:35 (開場 8:00)

会 場 : 札幌医科大学記念ホール (札幌市中央区南1条西18丁目)



【交通アクセス】

■地下鉄 最寄り駅：地下鉄東西線「西18丁目駅」

経路：札幌駅・大通駅から南北線「さっぽろ」駅（JR札幌駅直結）から「大通」駅（2分）
「大通」駅で東西線「宮の沢」行に乗換え「西18丁目」駅（4分）下車
「西18丁目」駅6番出口より徒歩分から徒歩5分。

■市電 最寄り駅：「西15丁目」

経路：「西4丁目」駅から「西15丁目」駅（12分）下車駅から徒歩2分。

■駐車場 駐車場のご用意はございませんので、近隣の有料駐車場をご利用下さい。

【演者の方へ】

- ・PC受付、試写：発表セッションの開始 **30分前** ~ **1時間前**の間に、1階のPC受付で行ってください。
(朝1番目のセッションの発表の方は **8:00** ~ **8:30** をお願いします)
- ・一般演題：**発表5分、討論2分** シンポジウム：**発表10分、討論3分**です。
- ・発表形式はPCプロジェクター（1面）で、ご自分のPCで行って下さい。音声は使用できません。
- ・Macおよび外部出力にアダプターが必要なPCをご使用の場合はご自身でアダプターをご持参下さい。
- ・PCの電源は忘れずに持参して下さい。

【参加費】

2,000円（当日会場でお支払い下さい）。クレジット登録には日本脳神経外科学会会員カードが必要です。

【ランチョンセミナー】

11:50-12:50 『血管内治療による急性期血行再建の現状と展望』

兵庫医科大学 脳神経外科学講座 主任教授 吉村 紳一 先生

共催：バイエル薬品株式会社

【支部理事会】

支部理事会は11:00 から会場1階会議室Aにて開催致します。議事総会は12:50 から会場で開催いたします。

※下記ホームページよりプログラムと抄録がダウンロードできます。

【ダウンロード先】

- ・社) 日本脳神経外科学HP：<http://jns.umin.ac.jp/>
会員専用ページにログイン → 学会活動 → 支部会開催案内
- ・社) 日本脳神経外科学会 北海道支部会HP：<http://www.jns-hokkaido.jp/>

1 脊髄障害性疼痛に対する脊髄刺激療法(SCS)の治療成績

笹森 徹¹, 矢野 俊介², 飛騨 一利², 関 俊隆¹, 千葉 泰弘³, 井須 豊彦³, 斎藤 久壽², 寶金 清博¹¹北海道大学脳神経外科, ²札幌麻生脳神経外科病院, ³釧路労災病院脳神経外科

2 腰椎椎間板ヘルニア症例の新たな治療戦略の試み

千葉 泰弘¹, 井須 豊彦¹, 岩本 直高¹, 金 景成², 森本 大二郎³, 山崎 和義¹, 穂刈 正昭¹,磯部 正則¹, 井上 聖啓⁴¹釧路労災病院脳神経外科, ²日本医科大学千葉北総病院脳神経センター, ³横浜新緑総合病院脳神経センター (脳神経外科),⁴札幌山の上病院神経内科

3 成人発症した腰仙部類上皮腫の1例

川内 豪¹, 小柳 泉¹, 山内 朋裕¹, 森脇 拓也¹, 吉野 雅美¹, 加藤 正仁¹, 青樹 毅¹,今村 博幸¹, 会田 敏光¹, 加藤 容崇², 田中 伸哉²¹北海道脳神経外科記念病院, ²北海道大学大学院医学研究科病理学講座座動動物病理学分野

4 バクロフェン髄注療法の経験

程塚 明, 高羽 通康, 佐々木 寛, 尾崎 信彦

大雪病院

5 メトロニダゾール脳症の2例

横山 由佳, 浅岡 克行, 杉山 拓, 内田 和希, 新保 大輔, 小林 聡, 板本 孝治

手稲聖仁会病院脳神経外科

6 外傷後脳脊髄液減少症の髄液漏出経路に関する解剖学的考察

— MR ミエログラフィーによる観察から —

高橋 明弘¹, 三浦 真弘²¹東札幌脳神経クリニック, ²大分大学医学部・医学系研究科・生体構造医学講座

7 外傷を契機に硬膜下水腫を合併し、著しい頭蓋内圧亢進症を呈した Arachnoid cyst の一例

品田 伸一郎, 石井 伸明, 野村 三起夫

溪和会江別病院

8 頭部銃創の1例

白井 和歌子, 折本 亮介, 徳光 直樹
名寄市立総合病院脳神経外科

9 歩行障害にて発症し開頭術を施行した成人後頭蓋窩くも膜嚢胞の一例

山崎 貴明, 佐々木 雄彦, 妹尾 誠, 嶋崎 光哲, 久保田 司, 香城 孝麿, 中西 尚史, 佐藤 司,
森脇 寛, 森 大輔, 大熊 理弘, 西谷 幹雄
医療法人社団函館脳神経外科 函館脳神経外科病院

9:36 ~ 10:11

3. 血管障害 脳出血 / くも膜下出血

座長 佐藤 正夫 (旭川医科大学 脳神経外科)

10 50歳代より脳出血を繰り返した非典型的な脳アミロイドアンギオパチーの1例

天白 晶, 池田 英敏, 坪田 誠之, 古川 博規, 前田 大介, 野老山 博紀, 高橋 義信, 山内 滋,
西尾 明正, 新田 一美, 井出 渉, 橋本 郁郎, 鎌田 一
社会医療法人北斗 北斗病院脳神経外科

11 頭頂葉皮質下出血術後に急速に発生した Porencephalic cyst の1例

旭山 開昭, 山口 陽平, 荻野 達也, 瀬尾 善宣, 原 敬二, 野呂 秀策, 片岡 丈人,
上山 憲司, 渡部 寿一, 中村 博彦
中村記念病院脳神経外科

12 経口避妊薬内服中に発症した上矢状静脈洞血栓症による頭蓋内出血に対し、
開頭外減圧術が有効だった一例

大熊 理弘, 佐々木 雄彦, 森脇 寛, 山崎 貴明, 嶋崎 光哲, 香城 孝麿, 久保田 司,
中西 尚史, 妹尾 誠, 佐藤 司, 森 大輔, 西谷 幹雄
医療法人社団函館脳神経外科 函館脳神経外科病院

13 分娩子痛で発症し治療に難渋した可逆性脳血管攣縮症候群の一例

菅野 彩, 瀧上 真良
市立札幌病院脳神経外科

14 Scepter XC バルーンを用いた脳AVMに対するOnyx塞栓術

浅野 剛¹, 櫻井 寿郎¹, 嵯峨 健広¹, 齋藤 久泰¹, 小林 徹¹, 竹林 誠治¹, 瀧澤 克己¹,
高杉 和雄², 鈴木 望²
¹旭川赤十字病院脳神経外科, ²北見赤十字病院脳神経外科

10:11 ~ 10:32

4. 血管障害 薬物治療

座長 安栄 良悟 (旭川医科大学 脳神経外科)

15 進行性 Branch Atheromatous Disease(BAD) に対する治療戦略

木村 輝雄¹, 杉村 秀敏¹, 福田 信¹, 宮野 真¹, 太田 仲朗¹, 宮田 至朗¹, 濱田 史泰¹,
泉 直人², 橋爪 明³, 藤田 力⁴, 橋本 政明²

¹ 社会医療法人明生会道東脳神経外科病院, ² 社会医療法人明生会網走脳神経外科リハビリテーション病院,
³ 社会医療法人明生会桂が丘クリニック, ⁴ 社会医療法人明生会美幌クリニック

16 高齢者における rt-PA 静注療法

丸賀 庸平, 杉尾 啓徳, 中垣 裕介, 中垣 陽一

医療法人翔陽会滝川脳神経外科病院

17 tPA 静注無効例に対する超急性期外科的血行再建の経験

— 中大脳動脈高度狭窄による急速進行性虚血性脳卒中の1例 —

藤本 秀太郎¹, 伊東 雅基², 新谷 好正², 岩崎 素之², 井戸坂 弘之², 馬淵 正二²

¹ 市立小樽病院 臨床研修医, ² 小樽市立脳・循環器・こころの医療センター

10:32 ~ 10:42

休 憩

10:42 ~ 11:17

5. 頸部内頸動脈瘤病変

座長 瀧澤 克己 (旭川赤十字病院 脳神経外科)

18 内膜剥離術 (CEA) が有効と考えられた頸部内頸動脈病変の2例

嵯峨 健広, 瀧澤 克己, 竹林 誠治, 櫻井 寿郎, 浅野 剛, 小林 徹, 齋藤 久泰, 大塚 陽平

旭川赤十字病院脳神経外科

19 Flow assessment application; Flow-Insight による CAS 後の頭蓋内還流変化の検討

和田 始, 齋藤 仁十, 鎌田 恭輔

旭川医科大学脳神経外科

20 両側頸動脈高度狭窄症の治療手順

症候側に内頸動脈内膜剥離術を施行後に対側に頸動脈ステント術を行った2例

穂川 正昭¹, 磯部 正則¹, 浅野 剛², 伊藤 康裕¹, 千葉 泰弘¹, 井須 豊彦¹

¹ 釧路労災病院脳神経外科, ² 旭川赤十字病院脳神経外科

21 C4-C5 狭窄病変に対するステント留置術の治療成績

恩田 敏之, 野中 雅, 高橋 明, 本田 修, 米増 保之, 大坊 雅彦

特定医療法人医翔会札幌白石記念病院

22 高位内頸動脈狭窄症に対するバルーン拡張型ステントを併用した CAS

野中 隆行, 宮本 倫行, 越前谷 すみれ, 安喰 稔, 安田 宏, 牛越 聡

北海道医療センター脳神経外科

11:00 ~ 11:45

支部理事会

11:17 ~ 11:38

6. モニタリング・神経刺激

座長 村田 純一 (札幌麻生脳神経外科病院)

23 当院での脳深部刺激療法における工夫

鈴木 健吾, 三上 毅, 大瀧 隼也, 小松 克也, 堀田 祥史, 宮田 圭, 飯星 智史,

越智 さと子, 秋山 幸功, 鱈淵 昌彦, 三國 信啓

札幌医科大学医学部脳神経外科

24 難治性てんかんへの迷走神経刺激療法

= 連続した 20 症例の検討と副作用を防ぐ試み =

越智 さと子¹, 鈴木 健吾¹, 秋山 幸功¹, 三上 毅¹, 三國 信啓¹, 白石 秀明², 渡邊 年秀³,

續 晶子⁴, 若井 周二⁵

¹札幌医科大学医学部脳神経外科, ²北海道大学病院小児科, ³北海道立子ども総合医療・療育センター 小児神経科,

⁴北海道立子ども総合医療・療育センター 小児科, ⁵中の島診療所

25 覚醒下手術における運動誘発電位の検討

大瀧 隼也, 秋山 幸功, 鈴木 健吾, 鱈淵 昌彦, 三國 信啓

札幌医科大学医学部脳神経外科

11:50 ~ 12:50

ランチョンセミナー

座長 谷川 緑野 (禎心会病院 脳神経外科)

血管内治療による急性期血行再建の現状と展望

兵庫医科大学 脳神経外科学講座 主任教授 吉村 紳一 先生

12:50 ~ 13:10

議事総会

13:10 ~ 14:02

7. シンポジウム 血管内

座長 野中 雅 (札幌白石記念病院 脳神経外科)

① 近未来のカテーテル急性期血行再建療法

～米国クリーブランドクリニックでの経験～

長内 俊也¹, 内野 研², 数又 研¹, 中山 若樹¹, 宝金 清博¹

¹北海道大学脳神経外科, ²Cleveland Clinic Cerebrovascular Center

② 急性期虚血性脳卒中における血管内治療手技を用いた再開通治療

牛越 聡¹, 宮本 倫行¹, 安喰 稔¹, 安田 宏¹, 内田 和希², 板本 孝治², 伊東 雅基³,

新谷 好正³, 下田 祐介⁴, 宝金 清博⁴, 馬淵 正二³

¹北海道医療センター脳神経外科, ²手稲溪仁会病院脳神経外科, ³小樽市立脳循環器こころの医療センター, ⁴北海道大学病院脳神経外科

③ 急性期脳塞栓症に対するt-PA 静注療法および脳血管内治療

片岡 丈人, 荻野 達也, 遠藤 英樹, 高平 一樹, 上山 憲司, 大里 俊明, 御神本 雅亮,

野村 亮太, 進藤 孝一郎, 中村 博彦

中村記念病院脳神経外科

④ 北海道における急性期脳血行再建術・・・

脳血管内治療の成績と問題点・・・

野中 雅¹, 片岡 丈人², 西尾 明正³, 原口 浩一⁴, 金 相年⁵, 野村 達史⁶

¹札幌白石記念病院 脳血管内治療センター, ²中村記念病院 脳血管内治療センター, ³北斗病院 脳血管内治療センター,

⁴函館新都市病院 脳神経外科, ⁵帯広厚生病院 脳神経外科, ⁶市立釧路総合病院 脳神経外科

14:02 ~ 14:54

8. シンポジウム 外科

座長 大里 俊明 (中村記念病院 脳神経外科)

⑤ 中大脳動脈閉塞性病変によるアテローム血栓性脳梗塞に対する

急性期バイパスの有用性および合併症

池田 英敏, 新田 一美, 山内 滋, 西尾 明正, 天白 晶, 野老山 博紀, 前田 大介,

坪田 誠之, 古川 博規, 高橋 義信, 井出 渉, 橋本 郁郎, 鎌田 一

社会医療法人北斗 北斗病院脳神経外科

⑥ Acute / Progressing Ischemic Stroke に対する外科的血行再建術

杉山 拓¹, 数又 研², 新保 大輔¹, 内田 和希¹, 横山 由佳¹, 浅岡 克行¹, 小林 聡¹, 板本 孝治¹

¹手稲溪仁会病院 脳神経外科, ²北海道大学大学院医学研究科 脳神経外科

⑦ 急性期脳塞栓症に対する外科治療

野田 公寿茂¹, 谷川 緑野¹, 松本 崇¹, 濱田 史泰¹, 吉金 努¹, 宮崎 貴則¹, 鈴木 剛¹, 木村 仁¹, 竹内 誠¹,

小田 淳平¹, 太田 伸郎¹, 宮田 至朗¹, 坪井 俊之¹, 上山 博康¹, 徳田 禎久¹, 勝野 亮²

¹禎心会病院脳神経外科, ²網走脳神経外科・リハビリテーション病院

⑧ t-PA 不適主幹動脈閉塞症に対する急性期外科的血行再建術

瀧澤 克己¹, 竹林 誠治¹, 桜井 寿郎¹, 浅野 剛¹, 小林 徹¹, 齋藤 久泰¹, 嵯峨 健広¹, 上山 博康²

¹ 旭川赤十字病院脳神経外科, ² 禎心会病院脳神経外科

14:54 ~ 15:04

休 憩

15:04 ~ 15:32

9. 脳腫瘍 - 1

座長 及川 光照 (中村記念病院 脳神経外科)

26 悪性神経膠腫に対する Gliadel wafer の使用経験

浅野目 卓, 伊東 民雄, 佐藤 憲市, 及川 光照, 尾崎 義丸, 高梨 正美, 福井 崇人,
高橋 州平, 福島 大地, 中村 博彦

中村記念病院脳神経外科

27 術前診断に苦慮した成人小脳半球髄芽腫の一例

櫻井 卓, 及川 光照, 伊東 民雄, 尾崎 義丸, 佐藤 憲市, 村元 恵美子, 高梨 正美,
瀬尾 善宣, 大里 俊明, 中村 博彦

中村記念病院脳神経外科

28 遅発性に皮下腫瘤として悪性転化をしめした神経膠腫の一例

田村 有希恵, 安栄 良悟, 石橋 秀昭, 鎌田 恭輔

旭川医科大学脳神経外科

29 当院における高齢者悪性星細胞腫の治療方針と成績

山口 秀, 寺坂 俊介, 小林 浩之, 茂木 洋晃, 遠藤 将吾, 金子 貞洋, 寶金 清博

北海道大学脳神経外科

15:32 ~ 16:00

10. 画像・検査・内視鏡

座長 鱒淵 昌彦 (札幌医科大学 脳神経外科)

30 経頭蓋カラー Doppler 連続監視で観察された

もやもや病における中大脳動脈血流速度変動

伊藤 康裕¹, 伊東 雅基², 数又 研¹, 西田 睦³, 伊師 雪友¹, 寶金 清博¹

¹ 北海道大学脳神経外科, ² 小樽市立脳・循環器・こころの医療センター, ³ 北海道大学病院 臨床検査、輸血部

- 31 3T-MRI の 4D-MRA を用いた脳主幹動脈の流速測定を試み
 伊師 雪友¹, 鏡谷 武雄¹, 伊藤 康裕¹, 池田 拓磨¹, 東海林 菊太郎¹, 吉田 道春¹, 数又 研¹, 中山 若樹¹,
 七戸 秀夫¹, 小林 浩之¹, 関 俊隆¹, 寺坂 俊介¹, 寶金 清博¹, 藤間 憲幸², 工藤 與亮²
¹ 北海道大学脳神経外科, ² 北海道大学放射線診療科
- 32 脳室内病変に対する内視鏡 Narrow Band Imaging の使用経験
 東海林 菊太郎, 茂木 洋晃, 小林 浩之, 寺坂 俊介, 山口 秀, 遠藤 将吾, 伊師 雪友, 吉田 道春, 伊藤 康裕,
 池田 拓磨, 寶金 清博
 北海道大学脳神経外科
- 33 第 3 脳室に進展する頭蓋咽頭腫に対する 脳室鏡補助下内視鏡的経蝶形骨洞到達法
 吉田 道春, 小林 浩之, 伊師 雪友, 茂木 洋晃, 山口 秀, 寺坂 俊介, 寶金 清博
 北海道大学脳神経外科

16:00 ~ 16:28

1 1. 脳腫瘍 - 2

座長 小林 浩之 (北海道大学 脳神経外科)

- 34 高齢者の大孔部髄膜腫の 1 手術例
 村上 友宏¹, 井上 道夫¹, 松村 茂樹¹, 飯星 智史², 宮田 圭³, 磯部 千明¹, 井上 周子¹
¹ 医療法人明日佳 札幌宮の沢脳神経外科病院, ² 札幌医科大学医学部脳神経外科, ³ 札幌医科大学救急医学講座
- 35 偶発的に発見された前頭蓋窩 chordoid meningioma の一例
 池田 拓磨¹, 小林 浩之¹, 吉田 道春¹, 伊師 雪友¹, 茂木 洋晃¹, 山口 秀¹, 寺坂 俊介¹,
 鴨嶋 雄大², 寶金 清博¹
¹ 北海道大学脳神経外科, ² 札幌麻生脳神経外科病院
- 36 円蓋部硬膜より発生した頭蓋内 osteochondroma の 1 例
 小林 聡¹, 浅岡 克行¹, 内田 和希¹, 杉山 拓¹, 横山 由佳¹, 新保 大輔¹, 野口 寛子²,
 篠原 敏也², 板本 孝治¹
¹ 手稲溪仁会病院脳神経外科, ² 手稲溪仁会病院病理診断科
- 37 前頭蓋底部巨大髄膜腫に対して段階的摘出術が有効であった一例
 斉藤 拓実, 鴨嶋 雄大, 村田 純一, 飛驒 一利, 斉藤 久寿
 札幌麻生脳神経外科病院脳神経外科

16:28 ~ 16:56

1 2. 血管障害 外科的治療

座長 三上 毅 (札幌医科大学 脳神経外科)

- 38 開頭塞栓除去が有効だった 頸動脈プラーク由来 calcified cerebral emboli の 1 例
齋藤 久泰, 瀧澤 克己, 竹林 誠治, 櫻井 寿郎, 浅野 剛, 小林 徹, 嵯峨 健広, 大塚 陽平
旭川赤十字病院脳神経外科
- 39 一過性頭蓋外内頸動脈攣縮により脳梗塞をきたした 1 例
川崎 和凡¹, 勝野 亮¹, 上森 元気¹, 泉 直人¹, 橋本 政明¹, 谷川 緑野²
¹ 網走脳神経外科・リハビリテーション病院, ² 社会医療法人禎心会病院脳神経外科
- 40 感染性心内膜炎の疣贅による内頸動脈閉塞に対して血管内治療にて再開し得た 1 例
宮本 倫行, 越前谷 すみれ, 野中 隆行, 安喰 稔, 安田 宏, 牛越 聡
北海道医療センター脳神経外科
- 41 性腺外胚葉腫瘍 (seminoma) 患者の総頸動脈血栓症に対し、急性期血栓除去を行った 1 例
古明地 孝宏¹, 対馬 州一¹, 丹羽 潤¹, 岩村 大径²
¹ 市立函館病院脳神経外科, ² 市立函館病院泌尿器科

16:56 ~ 17:31

1 3. 血管障害 脳動脈瘤

座長 中山 若樹 (北海道大学 脳神経外科)

- 42 short M1 動脈瘤に対する考察
勝野 亮, 上森 元気, 川崎 和凡, 泉 直人, 橋本 政明
網走脳神経外科・リハビリテーション病院
- 43 前脈絡叢動脈虚血時の MEP の変化
小松 克也, 三上 毅, 鈴木 健吾, 三國 信啓
札幌医科大学医学部脳神経外科
- 44 当院における透析患者への開頭未破裂脳動脈瘤 clipping 術の治療成績
大竹 安史, 渡部 寿一, 高橋 州平, 大里 俊明, 麓 健太郎, 村橋 威夫, 本庄 華織, 前田 理名,
大宮 謙一, 中村 博彦
中村記念病院脳神経外科
- 45 脳動脈瘤に対する Computational Fluid Dynamics 解析の臨床的意義
堀田 祥史¹, 飯星 智史¹, 平野 透², 須藤 洋平², 長濱 宏史², 大元 秀近², 大瀧 隼也¹, 鈴木 健吾¹,
小松 克也¹, 宮田 圭¹, 越智 さと子¹, 秋山 幸功¹, 三上 毅¹, 鱒淵 昌彦¹, 三國 信啓¹
¹ 札幌医科大学医学部脳神経外科, ² 札幌医科大学附属病院放射線部

- 46 発症時に真の破裂脳動脈瘤が描出されず その後診断され手術となったくも膜下出血の3例
岡本 迪成, 大瀧 雅文, 津田 宏重, 金 相年, 木村 友亮, 黒井 康博
帯広厚生病院

17:31 ~ 17:35

閉会の辞

会長 谷川 緑野
