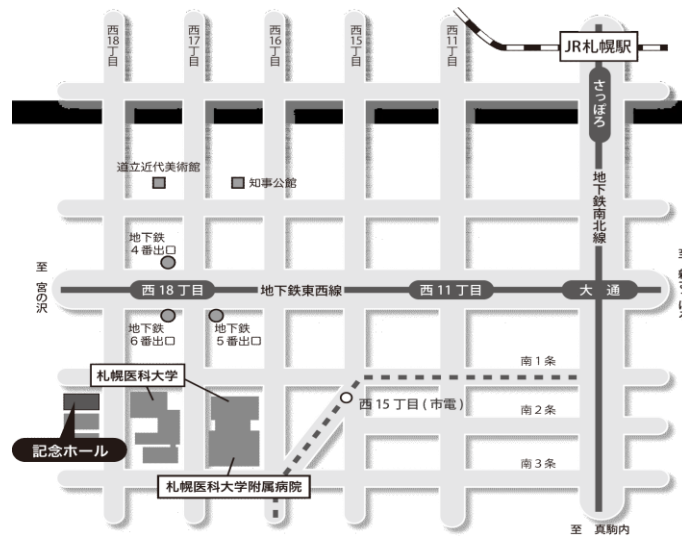


# 第 69 回 (社)日本脳神経外科学会 北海道支部会

会 長 札幌麻生脳神経外科病院 村田 純一

日 時: 平成 24 年 9 月 1 日(土)9:00~17:30 (開場 8:30)

会 場: 札幌医科大学記念ホール (札幌市中央区南1条西18丁目)



## 交通アクセス

### ■地下鉄

最寄り駅:「西18丁目」

経路:札幌駅・大通駅から南北線「さっぽろ」駅(JR 札幌駅直結)から「大通」駅(2分)  
「大通」駅で東西線「宮の沢」行に乗換え「西 18 丁目」駅(4 分)下車

### ■市電

最寄り駅:「西 15 丁目」

経路:「西 4 丁目」駅から「西 15 丁目」駅(12 分)下車「西 15 丁目」駅から徒歩 2 分。  
駐車場のご用意はございませんので、近隣の有料駐車場をご利用下さい。

### ■駐車場

## 演者の方へ

- ・PC受付、試写:発表セッションの開始 **30 分前~1 時間前**の間に、1階のPC受付で行ってください。  
(朝1番目のセッションの発表の方は8:30~8:50にお願いします)。
- ・発表時間は**口演 5 分、討論 2 分**です
- ・発表形式は**PC プロジェクター (1 面)**で、ご自分の PC で行ってください。音声は使用できません。Mac および外部出力にアダプターが必要なPCをご使用の場合はご自身でアダプターをご持参下さい。

## 参加費

2,000円 (当日会場でお支払い下さい)。クレジット登録には日本脳神経外科学会会員カードが必要です。

## ランチョンセミナー

12:00~12:50 『ニューロモデュレーションの現状と未来 - 脳深部刺激療法を中心に -』

日本大学先端医学系応用システム神経科学分野 准教授 深谷 親 先生

※昼食を用意しておりますが、数に限りがありますことをご了承ください。

## 支部理事会

支部理事会は11:55 から会場1階 会議室Aにて開催致します。議事総会は13:00から会場で開催致します。

※下記ホームページよりプログラムと抄録集がダウンロードできます。

### 【ダウンロード先】

- ・社)日本脳神経外科学会HP: <http://jns.umin.ac.jp/> 会員専用ページにログイン→学会活動→支部会開催案内
- ・社)日本脳神経外科学会北海道支部会HP: <http://www.jns-hokkaido.jp/>

9:00～9:05

開会の辞

会長 村田 純一

---

9:05～9:40

脳腫瘍 (1)

---

座長 秋山 幸功 (札幌医科大学脳神経外科)

- 1 動眼神経単独麻痺にて発症した転移性下垂体腫瘍の1例  
月花 正幸, 小林 浩之, 寺坂 俊介, 東海林 菊太郎, 栗栖 宏太, 伊師 雪友,  
内野 晴登, 宝金 清博  
北海道大学脳神経外科
- 2 術前診断が困難であった巨大下垂体腺腫の一例  
越前谷 すみれ, 浅岡 克行, 杉山 拓, 横山 由佳, 山崎 和義, 板本 孝治  
手稲溪仁会病院脳神経外科
- 3 腫瘍内出血にて発症し悪性転化をきたした多形黄色星細胞腫の一例  
浅野目 卓, 及川 光照, 伊東 民雄, 佐藤 憲市, 尾崎 義丸, 杉尾 啓徳, 福島 大地  
尾崎 充宣, 高梨 正美, 中村 博彦  
中村記念病院脳神経外科
- 4 腫瘍内出血および硬膜下血腫にて発症した円蓋部髄膜腫の1例  
櫻井 卓, 春原 匡, 村橋 威夫, 伊東 民雄, 瀬尾 善宣, 高梨 正美, 前田 理名,  
高橋 州平, 片岡 丈人, 中村 博彦  
中村記念病院脳神経外科
- 5 くも膜下出血をきたした頸静脈孔部グロムス腫瘍の1例  
宮崎 貴則<sup>1</sup>, 泉 直人<sup>1</sup>, 川崎 和凡<sup>1</sup>, 勝野 亮<sup>1</sup>, 野田 公寿茂<sup>1</sup>, 橋本 政明<sup>1</sup>, 谷川 緑野<sup>2</sup>  
<sup>1</sup> 網走脳神経外科・リハビリテーション病院, <sup>2</sup> 社会医療法人 稜心会病院脳神経外科

9:40～10:15

脊椎脊髄・末梢神経・先天奇形

---

座長 青山 剛 (北海道大学脳神経外科)

- 6 脊髄空洞症を合併した脊髄くも膜嚢胞の一例  
伊師 雪友, 青山 剛, 栗栖 宏多, 飛騨 一利, 寶金 清博  
北海道大学脳神経外科
- 7 急性硬膜下血腫で発症した頸髄悪性末梢神経鞘腫瘍の小児例  
金子 高久, 大瀧 雅文, 津田 宏重, 木村 友亮  
帯広厚生病院脳神経外科
- 8 二分脊椎が示唆される腰仙部皮膚異常の診療方針  
吉藤 和久<sup>1</sup>, 越智 さと子<sup>1</sup>, 小柳 泉<sup>2</sup>, 三國 信啓<sup>3</sup>  
<sup>1</sup> 北海道立子ども総合医療・療育センター脳神経外科, <sup>2</sup> 北海道脳神経外科記念病院,  
<sup>3</sup> 札幌医科大学医学部脳神経外科

- 9 腰椎骨折後の腰痛の主因と考えられた上殿皮神経障害  
千葉 泰弘<sup>1</sup>, 井須 豊彦<sup>1</sup>, 森本 大二郎<sup>2</sup>, 今井 哲秋<sup>1</sup>, 穂刈 正昭<sup>1</sup>, 金 景成<sup>3</sup>, 磯部 正則<sup>1</sup>  
1 釧路労災病院脳神経外科, 2 横浜新緑総合病院脳神経外科, 3 日本医科大学千葉北総病院脳神経センター
- 10 髄膜炎にて発見された高齢者Transethmoidal meningoencephaloceleの一治療例  
山崎 貴明, 佐々木 雄彦, 嶋崎 光哲, 久保田 司, 妹尾 誠, 香城 孝麿, 中西 尚史,  
佐藤 司, 森脇 寛, 大竹 安史, 西谷 幹雄  
医療法人社団函館脳神経外科 函館脳神経外科病院

10:15~10:30 休憩

---

10:30~11:15 てんかん・水頭症・機能外科、他

---

座長 安栄 良悟 (旭川医科大学脳神経外科)

- 11 慢性硬膜下血腫との鑑別が困難であった感染性硬膜下血腫の一例  
宮野 真<sup>1</sup>, 木村 輝雄<sup>1</sup>, 関 俊隆<sup>1</sup>, 杉村 敏秀<sup>1</sup>, 福田 信<sup>1</sup>, 橋本 政明<sup>2</sup>  
1 社会医療法人明生会道東脳神経外科病院, 2 網走脳神経外科・リハビリテーション病院
- 12 側頭下アプローチによる選択的海馬扁桃体切除術  
本間 敏美, 秋山 幸功, 杉野 寿哉, 鈴木 健吾, 三國 信啓  
札幌医科大学医学部脳神経外科
- 13 ASLを用いた、けいれん発作後急性期の脳血流動態の診断について  
天白 晶<sup>1</sup>, 坪田 誠之<sup>1</sup>, 野老山 博紀<sup>1</sup>, 前田 大介<sup>1</sup>, 古川 博規<sup>1</sup>, 山内 滋<sup>1</sup>, 中里 松義<sup>1</sup>,  
高橋 義信<sup>1</sup>, 新田 一美<sup>1</sup>, 西尾 明正<sup>1</sup>, 金藤 公人<sup>2</sup>, 井出 渉<sup>1</sup>, 佐土根 朗<sup>1</sup>, 佐和 弘基<sup>1</sup>,  
橋本 郁郎<sup>1</sup>, 鎌田 一<sup>1</sup>  
1 社会医療法人北斗 北斗病院脳神経外科, 2 社会医療法人北斗 北斗病院脳神経内科
- 14 腰椎腹腔シャント術後に難聴を呈した特発性正常圧水頭症の一例  
進藤 孝一郎<sup>1</sup>, 森 大輔<sup>1</sup>, 村元 恵美子<sup>1</sup>, 春原 匡<sup>1</sup>, 高橋 州平<sup>1</sup>, 高平 一樹<sup>1</sup>,  
佐藤 憲市<sup>1</sup>, 上山 憲司<sup>1</sup>, 堀田 隆史<sup>1</sup>, 中村 博彦<sup>1</sup>, 鷺見 佳泰<sup>2</sup>  
1 中村記念病院脳神経外科, 2 中村記念南病院脳神経外科
- 15 松果体部腫瘍に伴った水頭症に対する第三脳室底開窓術 2 例の報告  
大川 聡史<sup>1</sup>, 吉藤 和久<sup>1</sup>, 越智 さと子<sup>1</sup>, 三國 信啓<sup>2</sup>  
1 北海道立子ども総合医療・療育センター脳神経外科, 2 札幌医科大学医学部脳神経外科
- 16 Surgical leadを使用した脊髄刺激療法(SCS)が難治性疼痛の緩和に有効であった2例  
笹森 徹<sup>1</sup>, 矢野 俊介<sup>1</sup>, 森本 大二郎<sup>2</sup>, 千葉 泰弘<sup>2</sup>, 井須 豊彦<sup>2</sup>, 斎藤 久寿<sup>1</sup>, 寶金 清博<sup>3</sup>  
1 札幌麻生脳神経外科病院, 2 釧路労災病院, 3 北海道大学大学院医学研究科 脳神経外科

11:15～11:50

脳虚血

---

座長 三上 毅 (札幌医科大学脳神経外科)

- 17 胸部MRI/MRAで胸部大動脈解離と診断できた超急性期脳梗塞の1例  
中垣 裕介<sup>1</sup>, 麓 健太朗<sup>1</sup>, 山口 陽平<sup>1</sup>, 尾崎 充宣<sup>2</sup>, 木下 裕介<sup>2</sup>, 野呂 秀策<sup>2</sup>, 中垣 陽一<sup>1</sup>  
<sup>1</sup>医療法人翔陽会滝川脳神経外科病院, <sup>2</sup>中村記念病院
- 18 当院における脳静脈血栓症の臨床経験  
— 脳静脈血栓症の原因としての低髄液圧: 自験例を加えた包括的レビュー —  
齋藤 久泰, 数又 研, 中山 若樹, 長内 俊也, 新保 大輔, 寺坂 俊介, 宝金 清博  
北海道大学脳神経外科
- 19 再開頭後に完全麻痺を脱却した右内頸動脈瘤クリッピング術後梗塞の一例  
宮田 至朗, 谷川 緑野, 上山 博康, 西田 翔, 太田 仲郎, 藪内 伴成, 小坂 章,  
野田 公寿茂, 坪井 俊之, 武田 利兵衛, 徳田 禎久  
社会医療法人禎心会病院脳神経外科
- 20 Emergency Direct Embolectomy2例の経験から  
小坂 章, 谷川 緑野, 上山 博康, 西田 翔, 太田 仲郎, 宮田 至朗, 藪内 伴成,  
野田 公寿茂, 坪井 俊之, 武田 利兵衛, 徳田 禎久  
社会医療法人禎心会病院脳神経外科
- 21 AHA/ASA指針を受けての当院での“脳卒中センター”の在り方に対する検討  
～急性期主幹動脈閉塞による脳梗塞に関して～  
内田 和希, 牛越 聡, 安田 宏, 安喰 稔, 宮本 倫行  
北海道医療センター脳神経外科

11:55～12:45

支部理事会

---

12:00～12:50

ランチョンセミナー

---

座長 村田 純一 (札幌麻生脳神経外科病院)

ニューロモデュレーションの現状と未来 - 脳深部刺激療法を中心に -

日本大学先端医学系応用システム神経科学分野 准教授 深谷 親先生

13:00～13:10

議事総会

---

## 座長 小林 浩之 (北海道大学脳神経外科)

- 22 脳腫瘍に伴う三叉神経痛7症例の臨床的検討  
山崎 和義, 浅岡 克行, 越前谷 すみれ, 杉山 拓, 横山 由佳, 板本 孝治  
手稲溪仁会病院脳神経外科
- 23 斜台部腫瘍に対する経鼻内視鏡手術 -到達点と手術手技について-  
鰐淵 昌彦<sup>1</sup>, 秋山 幸功<sup>1</sup>, 杉野 寿哉<sup>1</sup>, 本間 敏美<sup>1</sup>, 南田 善弘<sup>2</sup>, 三國 信啓<sup>1</sup>  
<sup>1</sup>札幌医科大学医学部脳神経外科, <sup>2</sup>砂川市立病院脳神経外科
- 24 ECoG解析を用いて脳機能温存に努めた脳腫瘍摘出術の1例  
小川 博司, 嗟峨 健広, 上森 元気, 折本 亮介, 広島 寛, 佐藤 正夫, 三井 宣幸,  
安栄 良悟, 和田 始, 鎌田 恭輔  
旭川医科大学脳神経外科
- 25 脳深部、脳室内腫瘍への硬性鏡の応用  
秋山 幸功, 鰐淵 昌彦, 三上 毅, 本間 敏美, 杉野 寿哉, 鈴木 健吾, 三國 信啓  
札幌医科大学医学部脳神経外科
- 26 術中偽陽性を呈した覚醒下手術の4例  
嗟峨 健広, 安栄 良悟, 小川 博司, 上森 元気, 折本 亮介, 広島 寛, 三井 宣幸,  
佐藤 正夫, 和田 始, 鎌田 恭輔  
旭川医科大学脳神経外科

## 座長 大里 俊明 (中村記念病院脳神経外科)

- 27 遺残原始三叉神経動脈瘤の1例  
森脇 拓也, 青樹 毅, 鑑谷 武雄, 吉野 雅美, 加藤 正仁, 今村 博幸, 小柳 泉, 会田 敏光  
北海道脳神経外科記念病院
- 28 脳内出血にて発症した内頸動脈分岐部動脈瘤の1例  
米谷 博志, 西 正吾, 元持 雅男  
札幌東徳洲会病院脳神経外科
- 29 破裂ACA A4potion 仮性動脈瘤によるくも膜下出血の一例  
大竹 安史, 山崎 貴明, 森脇 寛, 佐藤 司, 中西 尚史, 香城 孝磨, 妹尾 誠,  
久保田 司, 佐々木 雄彦, 嶋崎 光哲, 西谷 幹雄  
医療法人社団函館脳神経外科 函館脳神経外科病院
- 30 細菌性動脈瘤破裂による出血性イベントを繰り返した一症例  
丸一 勝彦, 吉本 哲之, 藤本 真, 金子 貞男  
柏葉脳神経外科病院

- 31 脳動脈瘤クリッピング後の再発例に対する治療  
今井 哲秋<sup>1</sup>, 磯部 正則<sup>1</sup>, 穂刈 正昭<sup>1</sup>, 数又 研<sup>2</sup>, 牛越 聡<sup>3</sup>, 千葉 泰弘<sup>1</sup>, 井須 豊彦<sup>1</sup>  
<sup>1</sup>釧路労災病院脳神経外科, <sup>2</sup>北海道大学脳神経外科, <sup>3</sup>北海道医療センター脳神経外科

- 32 未破裂中大脳動脈瘤の手術合併症率に関するSystematic Review  
下田 祐介<sup>1</sup>, 川堀 真人<sup>2</sup>, 杉山 拓<sup>2</sup>, 伊藤 雅基<sup>2</sup>, 大西 浩介<sup>2</sup>, 中山 若樹<sup>2</sup>, 数又 研<sup>2</sup>,  
宝金 清博<sup>2</sup>  
<sup>1</sup>医療法人溪和会江別病院脳神経外科, <sup>2</sup>北海道大学大学院医学研究科脳神経外科

14:40~14:55 休憩

---

14:55~15:30 AVM・バイパス手術

---

座長 安田 宏 (北海道医療センター脳神経外科)

- 33 脳動静脈奇形に対するOnyx®を用いた術前塞栓術の経験  
栗栖 宏多<sup>1</sup>, 長内 俊也<sup>1</sup>, 浅野 剛<sup>2</sup>, 中山 若樹<sup>1</sup>, 数又 研<sup>1</sup>, 杉山 拓<sup>3</sup>, 牛越 聡<sup>4</sup>,  
板本 孝治<sup>3</sup>, 宝金 清博<sup>1</sup>  
<sup>1</sup>北海道大学脳神経外科, <sup>2</sup>旭川赤十字病院脳神経外科, <sup>3</sup>手稲溪仁会病院脳神経外科,  
<sup>4</sup>北海道医療センター脳神経外科
- 34 脳出血で発症した多発性脳動静脈奇形の一例  
大熊 理弘, 渡部 寿一, 大里 俊明, 片岡 丈人, 野呂 秀策, 荻野 達也, 木下 裕介,  
遠藤 英樹, 中川原 譲二, 中村 博彦  
中村記念病院脳神経外科
- 35 部分血栓化溶解性椎骨脳底動脈瘤に対するハイブリッド手術室を利用したバイパス  
+血管内塞栓同時手術の一例  
伊師 雪友, 中山 若樹, 長内 俊也, 数又 研, 濱内 祝嗣, 栗栖 宏多, 寶金 清博  
北海道大学脳神経外科
- 36 Fetal type後交通動脈分岐部巨大動脈瘤に対するhigh flow bypass  
及びSTA-PCAバイパス併用療法における問題点 :症例報告  
太田 仲郎<sup>1</sup>, 谷川 緑野<sup>1</sup>, 西田 翔<sup>1</sup>, 藪内 伴成<sup>1</sup>, 宮田 至朗<sup>1</sup>, 小坂 章<sup>1</sup>,  
野田 公寿茂<sup>1</sup>, 坪井 俊之<sup>1</sup>, 上山 博康<sup>2</sup>  
<sup>1</sup>社会医療法人禎心会病院脳神経外科, <sup>2</sup>旭川赤十字病院脳神経外科
- 37 Radial artery graftを用いたhigh flow bypass留置時のMCA圧予測  
藪内 伴成, 谷川 緑野, 上山 博康, 西田 翔, 太田 仲郎, 小坂 章, 宮田 至朗,  
野田 公寿茂, 坪井 俊之, 武田 利兵衛, 徳田 禎久  
社会医療法人禎心会病院脳神経外科

15:30～16:15

頸動脈病変、他

---

座長 上山 憲司 (中村記念病院脳神経外科)

- 38 微小脳内出血と頸動脈内膜中膜複合体の検討  
小松 克也, 野村 達史, 稲村 茂, 今泉 俊雄  
市立釧路総合病院脳神経外科
- 39 頸動脈内膜剥離術(CEA)術中のSEPモニタリングと血流不全  
藤本 真, 吉本 哲之, 丸一 勝彦, 山口 日出志, 岡村 達憲, 山内 亨, 徳田 耕一,  
金子 貞男, 柏葉 武  
柏葉脳神経外科病院
- 40 CEA術中における近赤外線分光法モニターのパットフォール  
大宮 謙一, 村橋 威夫, 上山 憲司, 中川原 譲二, 本庄 華織, 御神本 雅亮,  
瀬尾 善宣, 大里 俊明, 堀田 隆史, 中村 博彦  
中村記念病院脳神経外科
- 41 当施設におけるCASとCEAの適応 ～血管内指導医施設における使い分け～  
宮本 倫行, 牛越 聡, 内田 和希, 安喰 稔, 安田 宏  
国立病院機構 北海道医療センター 脳神経外科
- 42 モヤモヤ病の長期治療成績: 出血性イベントに関する外科治療効果とT2\*WIの検討から  
新保 大輔<sup>1</sup>, 数又 研<sup>1</sup>, 大西 浩介<sup>1</sup>, 七戸 秀夫<sup>1</sup>, 伊東 雅基<sup>2</sup>, 中山 若樹<sup>1</sup>, 宝金 清博<sup>1</sup>  
<sup>1</sup>北海道大学脳神経外科, <sup>2</sup>小樽市立脳・循環器・こころの医療センター
- 43 ワルファリンに関連した脳出血の現況と抗凝固薬の再開および再開時期  
丹羽 潤, 古明地 孝宏, 對馬 州一, 大川 聡史  
市立函館病院脳神経外科

16:15～16:20

閉会の辞

会長 村田 純一

---

16:30～17:30

FD講習

---

17:30～17:50

FD受講終了手続き

---