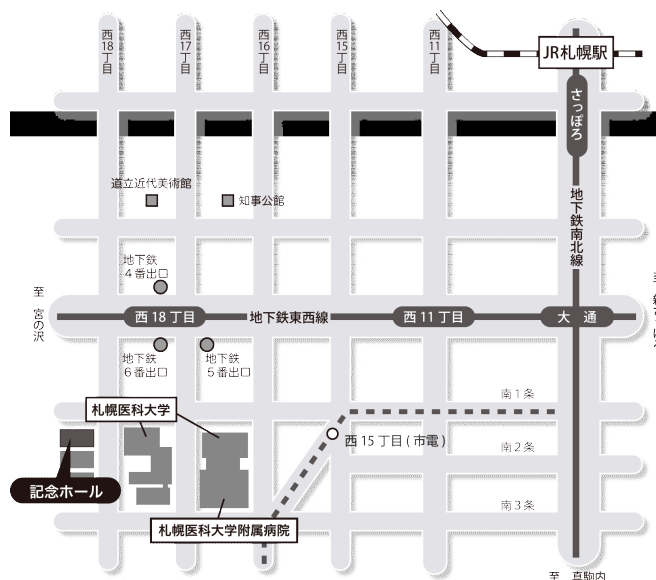


# 第 68 回 (社) 日本脳神経外科学会 北海道支部会

会 長 札幌医科大学脳神経外科 教授 三國 信啓

日 時：平成 24 年 3 月 17 日(土) 8:45~18:30

会 場：札幌医科大学記念ホール



## 交通アクセス

- 地下鉄 最寄り駅：「西 18 丁目」  
経路：札幌駅・大通駅から南北線「さっぽろ」駅 (JR 札幌駅直結) から「大通」駅 (2 分)  
「大通」駅で東西線「宮の沢」行に乗換え「西 18 丁目」駅 (4 分) 下車  
「西 18 丁目」駅 6 番出口より徒歩 5 分。
- 市電 最寄り駅：「西 15 丁目」  
経路：「西 4 丁目」駅から「西 15 丁目」駅 (12 分) 下車「西 15 丁目」駅から徒歩 2 分。
- 駐車場 駐車場のご用意はございませんので、近隣の有料駐車場をご利用下さい。

## 演者の方へ

発表時間 口演 5 分、討論 3 分、発表形式 PC プロジェクター 1 面 ご発表データはご自分の PC でお持ちください。ファイル名は「演題番号 お名前」としてください。音声は使用できません。Mac および外部出力にアダプターが必要な PC をご使用の場合はご自身でアダプターをご持参下さい。

## 参会費

2,000 円(当日会場でお支払いください。) クレジット登録には日本脳神経外科学会会員カードが必要です。

## ランチョンセミナー

11:45~12:45 『困難な疾患との知恵くらべ』  
京都大学大学院医学研究科 脳神経外科 宮本 享 教授  
※昼食を用意しておりますが、数に限りがありますことをご了承ください。

## 支部理事会

10:45 から会場 1 階 会議室Aにて開催致します。

※下記ホームページよりプログラムと抄録集がダウンロードできます。

### 【ダウンロード先】

- ・プログラム→ 社) 日本脳神経外科学会HP [https://www.jnss.or.jp/jns\\_web/jsp/MemberNinsyou.jsp](https://www.jnss.or.jp/jns_web/jsp/MemberNinsyou.jsp)  
社) 日本脳神経外科学会北海道支部会HP <http://www.jns-hokkaido.jp/cst1392/index.html>
- ・抄 録 集→ 社) 日本脳神経外科学会HP [https://www.jnss.or.jp/jns\\_web/jsp/MemberNinsyou.jsp](https://www.jnss.or.jp/jns_web/jsp/MemberNinsyou.jsp)  
会員専用ページにログイン→学会活動→支部会開催案内

座長 安栄 良悟 (旭川医科大学 脳神経外科)

- 1 側頭葉てんかんを合併した pilocytic astrocytoma で、腫瘍摘出に焦点切除を加えるべきか術中判断に迷った一例  
浜内 祝嗣<sup>1</sup>, 寺坂 俊介<sup>1</sup>, 小林 浩之<sup>1</sup>, 下田 祐介<sup>1</sup>, 宝金 清博<sup>1</sup>, 白石 秀明<sup>2</sup>  
<sup>1</sup>北海道大学脳神経外科, <sup>2</sup>北海道大学小児科
- 2 Rasmussen 脳炎に対して機能的大脳半球離断術を施行した 1 例  
杉野 寿哉<sup>1</sup>, 能代 将平<sup>1</sup>, 原田 邦明<sup>2</sup>, 石合 純夫<sup>3</sup>, 村原 貴史<sup>4</sup>, 篠崎 淳<sup>4</sup>, 矢澤 省吾<sup>4</sup>,  
長峯 隆<sup>4</sup>, 三國 信啓<sup>1</sup>  
<sup>1</sup>札幌医科大学医学部脳神経外科, <sup>2</sup>札幌医科大学附属病院放射線部,  
<sup>3</sup>札幌医科大学医学部リハビリテーション科, <sup>4</sup>札幌医科大学医学部神経科学
- 3 特発性 (良性) 頭蓋内圧亢進症の 2 症例  
村木 功<sup>1</sup>, 鈴木 望<sup>1</sup>, 高杉 和雄<sup>1</sup>, 伊地 俊介<sup>2</sup>, 桑野 愛<sup>2</sup>  
<sup>1</sup>北見赤十字病院脳神経外科, <sup>2</sup>日本赤十字社医療センター脳神経外科
- 4 超高分子量ポリエチレン人工骨による頭蓋形成術の経験  
斉藤 修, 西山 徹, 石井 洋介, 稲垣 徹, 入江 伸介, 齋藤 孝次  
釧路孝仁会記念病院

座長 中山 若樹 (北海道大学 脳神経外科)

- 5 硬膜動静脈瘻を出血源とする contre-coup injury による急性硬膜外血腫  
内野 晴登<sup>1</sup>, 新谷 好正<sup>1</sup>, 伊東 雅基<sup>1</sup>, 浅野 剛<sup>2</sup>, 長内 俊也<sup>2</sup>, 太田 穰<sup>1</sup>, 馬淵 正二<sup>1</sup>  
<sup>1</sup>小樽市立脳・循環器・こころの医療センター, <sup>2</sup>北海道大学医学研究科脳神経外科
- 6 無症候性の自然血栓化の経過を辿った、後下小脳動脈部非巨大脳動脈瘤の 1 例  
栗栖 宏多, 中山 若樹, 浜内 祝嗣, 穂刈 正昭, 黒田 敏, 宝金 清博  
北海道大学脳神経外科
- 7 術中インドシアニングリーン(ICG)による動脈瘤内流入速度検出の試み  
山崎 貴明, 佐々木 雄彦, 森脇 寛, 福島 大地, 嶋崎 光哲, 久保田 司, 妹尾 誠, 香城 孝磨,  
中西 尚史, 佐藤 司, 西谷 幹雄  
医療法人社団函館脳神経外科 函館脳神経外科病院
- 8 STA-MCA bypass における術中 ICG 蛍光血管撮影  
—FLOW 800 を用いた脳血流半定量的解析と術後過灌流予測—  
内野 晴登<sup>1</sup>, 中村 俊孝<sup>2</sup>, 黒田 敏<sup>3</sup>, 宝金 清博<sup>3</sup>, 村田 純一<sup>2</sup>, 斉藤 久寿<sup>2</sup>  
<sup>1</sup>小樽市立医療センター, <sup>2</sup>札幌麻生脳神経外科病院, <sup>3</sup>北海道大学医学研究科脳神経外科

9:54~10:26

脳腫瘍-1

座長 秋山 幸功 (札幌医科大学 脳神経外科)

- 9 3cmを超える後頭蓋窩転移性脳腫瘍への定位放射線治療  
池田 潤, 溝口 史樹  
北腎会脳神経・放射線科クリニック
- 10 運動野近傍転移性脳腫瘍に対する治療戦略  
岡 真一, 瀧上 真良  
市立札幌病院脳神経外科
- 11 成人側頭葉に発生したPilomyxoid astrocytomaの一例  
進藤 孝一郎, 杉尾 啓徳, 伊東 民雄, 尾崎 義丸, 佐藤 憲市, 及川 光照, 村橋 威夫,  
尾崎 充宣, 堀田 隆史, 中村 博彦  
中村記念病院脳神経外科
- 12 眼窩内腫瘍性病変を呈したIgG4関連疾患の一例  
能代 将平<sup>1</sup>, 鰐淵 昌彦<sup>1</sup>, 秋山 幸功<sup>1</sup>, 野口 寛子<sup>2</sup>, 長谷川 匡<sup>2</sup>, 三國 信啓<sup>1</sup>  
<sup>1</sup>札幌医科大学医学部脳神経外科, <sup>2</sup>札幌医科大学附属病院病理部

10:26~10:36

休憩

10:36~11:08

血管内治療

座長 片岡 丈人 (中村記念病院 脳神経外科)

- 13 Transradial approach for carotid artery stenting  
松浦 伸樹, 原口 浩一, 外山 賢太郎, 永井 真理子, 坂本 靖男, 蓮沼 正博, 伊藤 丈雄  
函館新都市病院脳神経外科
- 14 後頭蓋窩・脊髄血管芽腫に対して、術直前にNBCAによる塞栓術を施行した2症例  
山崎 和義, 長内 俊也, 浅野 剛, 寺坂 俊介, 飛驒 一利, 宝金 清博  
北海道大学脳神経外科
- 15 偶発的に発見された一側性頸部内頸動脈低形成を認めた1例  
福島 大地, 山崎 貴明, 森脇 寛, 佐藤 司, 中西 尚史, 香城 考磨, 妹尾 誠, 久保田 司,  
佐々木 雄彦, 嶋崎 光哲, 西谷 幹雄  
函館脳神経外科病院脳神経外科
- 16 硬膜動静脈瘻に対する経動脈的塞栓術  
浅野 剛<sup>1</sup>, 長内 俊也<sup>1</sup>, 宝金 清博<sup>1</sup>, 石川 達哉<sup>2</sup>, 小林 徹<sup>3</sup>, 吉本 哲之<sup>5</sup>, 野村 三起夫<sup>4</sup>  
<sup>1</sup>北海道大学脳神経外科, <sup>2</sup>秋田県立脳血管研究センター脳神経外科, <sup>3</sup>旭川赤十字病院脳神経外科,  
<sup>4</sup>医療法人溪和会 江別病院脳神経外科, <sup>5</sup>柏葉脳神経外科病院

11:08~11:40

脊髄腫瘍

座長 佐藤 正夫 (旭川医科大学 脳神経外科)

- 17 急性対麻痺を呈した多発性骨髄腫の一例  
大瀧 隼也<sup>1</sup>, 村上 友宏<sup>1</sup>, 小柳 泉<sup>1</sup>, 三國 信啓<sup>1</sup>, 荻野 次郎<sup>2</sup>  
<sup>1</sup>札幌医科大学医学部脳神経外科, <sup>2</sup>札幌医科大学附属病院病理部
- 18 胸椎ダンベル型腫瘍の一例: 全摘出を行うための考察  
青山 剛, 飛騨 一利, 栗栖 宏多, 浜内 祝嗣, 山内 朋裕, 宝金 清博  
北海道大学脳神経外科
- 19 頸髄に原発した pPNET の一例  
大川 聡史<sup>1</sup>, 村上 友宏<sup>1</sup>, 金子 高久<sup>2</sup>, 小柳 泉<sup>1</sup>, 三國 信啓<sup>1</sup>  
<sup>1</sup>札幌医科大学医学部脳神経外科, <sup>2</sup>帯広厚生病院脳神経外科
- 20 術前診断が難しかった脊髄血管芽腫の1例  
山内 朋裕, 飛騨 一利, 青山 剛, 下田 祐介, 東海林 菊太郎, 宝金 清博  
北海道大学脳神経外科

10:45~11:30

理事会

11:45~12:45

ランチオンセミナー

座長 三國 信啓 (札幌医科大学 脳神経外科)

困難な疾患との知恵くらべ

京都大学大学院医学研究科 脳神経外科 宮本 享 教授

12:50~13:20

議事総会

13:20~14:00

血管障害-2

座長 大里 俊明 (中村記念病院 脳神経外科)

- 21 母血管の一時遮断を伴うクリッピング術における体外循環の応用  
新谷 好正<sup>1</sup>, 栗栖 宏多<sup>2</sup>, 川堀 真人<sup>2</sup>, 内野 晴登<sup>1</sup>, 伊東 雅基<sup>1</sup>, 太田 穰<sup>1</sup>, 馬淵 正二<sup>1</sup>  
<sup>1</sup>小樽市立脳・循環器・こころの医療センター, <sup>2</sup>北海道大学脳神経外科
- 22 内頸動脈閉塞術と頭蓋内外血管吻合術を行った後に脳虚血から過灌流症候群へ移行した1例  
前田 大介, 新田 一美, 山内 滋, 金藤 公人, 坪田 誠之, 古川 博規, 野老山 博紀, 西尾 明正  
社会医療法人北斗 北斗病院脳神経外科
- 23 Cerebral Microbleeds (MBs) と症候性頭蓋内出血は異なるのか?  
小松 克也, 今泉 俊雄, 稲村 茂, 野村 達史, 菅野 彩  
市立釧路総合病院脳神経外科
- 24 Anterior clinoid process non-sinus type DAVF の一例  
本間 敏美, 牛越 聡, 安田 宏, 内田 和希, 安喰 稔  
独立行政法人国立病院機構北海道医療センター脳神経外科
- 25 くも膜下出血で発症した persistent primitive hypoglossal artery aneurysm の1手術例  
木村 友亮, 津田 宏重, 金子 高久, 大瀧 雅文  
帯広厚生病院脳神経外科

14:00~14:48

脳腫瘍-2

座長 寺坂 俊介 (北海道大学 脳神経外科)

- 26 弓状束近傍病変にたいする生検術  
安栄 良悟, 上森 元気, 折本 亮介, 広島 覚, 三井 宣幸, 佐藤 正夫, 和田 始, 鎌田 恭輔  
旭川医科大学脳神経外科
- 27 副甲状腺機能亢進症を合併し腫瘍摘出術後に高Ca血症による意識障害を来した下垂体腺腫の一例  
伊師 雪友, 吉田 道春, 下田 祐介, 濱内 祝嗣, 小林 浩之, 寺坂 俊介, 寶金 清博  
北海道大学脳神経外科
- 28 内視鏡による天幕上脳室-後頭蓋窩嚢胞交通術の有用性  
吉藤 和久<sup>1</sup>, 越智 さと子<sup>1</sup>, 三國 信啓<sup>2</sup>  
<sup>1</sup>北海道立子ども総合医療・療育センター脳神経外科, <sup>2</sup>札幌医科大学医学部脳神経外科
- 29 巨大下垂体腺腫摘出における内視鏡と経頭蓋エコー併用が有用であった一例  
伊藤 康裕, 小林 浩之, 寺坂 俊介, 下田 祐介, 山崎 和義, 寶金 清博  
北海道大学脳神経外科
- 30 当院における脳膿瘍の治療成績  
金子 貞洋, 浅岡 克行, 数又 研, 横山 由佳, 杉山 拓, 月花 正幸, 板本 孝治  
手稲溪仁会病院脳神経外科
- 31 Autophagy阻害によるTemozoromide酸化ストレス誘導性細胞死の促進  
堀 佑輔<sup>1</sup>, 久野 篤史<sup>1</sup>, 鈴木 健吾<sup>2</sup>, 杉野 寿哉<sup>2</sup>, 秋山 幸功<sup>2</sup>, 鱒淵 昌彦<sup>2</sup>, 三國 信啓<sup>2</sup>,  
堀尾 嘉幸<sup>1</sup>  
<sup>1</sup>札幌医科大学医学部薬理学, <sup>2</sup>札幌医科大学医学部脳神経外科

14:48~14:58

休憩

14:58~15:30

外傷

座長 高橋 功 (手稲溪仁会病院 救命救急センター)

- 32 血行再建を要した頸部穿通性外傷の3症例  
月花 正幸, 数又 研, 杉山 拓, 横山 由佳, 浅岡 克行, 金子 貞洋, 板本 孝治  
手稲溪仁会病院脳神経外科
- 33 慢性硬膜下血腫再発と手術法・出血性素因に関する検討  
対馬 州一, 古明地 孝宏, 丹羽 潤  
市立函館病院脳神経外科
- 34 慢性硬膜下血腫洗浄術における人工髄液と生理食塩水の前方視的検討  
齊藤 仁十, 白井 和歌子, 徳光 直樹, 佐古 和廣  
名寄市立総合病院脳神経外科
- 35 致死的高位頸髄損傷の臨床的特徴  
宮田 圭<sup>1</sup>, 小柳 泉<sup>2</sup>, 三國 信啓<sup>2</sup>  
<sup>1</sup>札幌医科大学附属病院救急集中治療部, <sup>2</sup>札幌医科大学医学部脳神経外科

15:30~16:02

脊髄・小児

座長 吉藤 和久(北海道立子ども総合医療・療育センター 脳神経外科)

- 36 揺さぶられっこ症候群 (Shaken Baby Syndrome) が強く疑われた一例  
菅野 彩<sup>1</sup>, 小松 克也<sup>1</sup>, 野村 達史<sup>1</sup>, 稲村 茂<sup>1</sup>, 今泉 俊雄<sup>1</sup>, 鎌田 惇<sup>2</sup>, 斉藤 淳人<sup>2</sup>,  
阿部 なお美<sup>2</sup>, 水江 伸夫<sup>2</sup>, 足立 憲昭<sup>2</sup>, 栗山 周子<sup>3</sup>  
<sup>1</sup> 市立釧路総合病院脳神経外科, <sup>2</sup> 市立釧路総合病院小児科, <sup>3</sup> 市立釧路総合病院眼科
- 37 内耳奇形に伴う髄液耳漏 =小児 2 例報告=  
越智 さと子<sup>1</sup>, 吉藤 和久<sup>1</sup>, 光澤 博昭<sup>2</sup>, 関 信彦<sup>3</sup>, 氷見 徹夫<sup>3</sup>  
<sup>1</sup> 北海道立子ども総合医療・療育センター脳神経外科, <sup>2</sup> 北海道立子ども総合医療・療育センター耳鼻咽喉科,  
<sup>3</sup> 札幌医科大学医学部耳鼻咽喉科
- 38 若年者腰痛に対する上殿皮神経剥離術の治療効果  
今井 哲秋<sup>1</sup>, 井須 豊彦<sup>1</sup>, 森本 大二郎<sup>1</sup>, 山崎 和義<sup>2</sup>, 金 景成<sup>3</sup>, 松本 亮司<sup>1</sup>, 磯部 正則<sup>1</sup>  
<sup>1</sup> 釧路労災病院脳神経外科, <sup>2</sup> 北海道大学病院脳神経外科, <sup>3</sup> 日本医科大学千葉北総病院脳神経センター
- 39 無症候性脊髄硬膜動静脈瘻の 1 自然経過症例  
笹森 徹<sup>1</sup>, 飛驒 一利<sup>2</sup>, 矢野 俊介<sup>1</sup>, 浅野 剛<sup>2</sup>, 青山 剛<sup>2</sup>, 宝金 清博<sup>2</sup>, 斎藤 久寿<sup>1</sup>  
<sup>1</sup> 札幌麻生脳神経外科病院, <sup>2</sup> 北海道大学脳神経外科

16:02~16:34

血管障害-3

座長 三上 毅(札幌医科大学 脳神経外科)

- 40 クモ膜下出血を起こした中大脳動脈解離の一例  
丸賀 庸平, 春原 匡, 大里 俊明, 中川原 譲二, 瓢子 敏夫, 片岡 丈人, 上山 憲司,  
渡部 寿一, 麓 健太郎, 中村 博彦  
中村記念病院脳神経外科
- 41 タコツボ心筋症における心機能、体液の急性期の不安定性について  
横山 由佳, 数又 研, 浅岡 克行, 杉山 拓, 金子 貞洋, 月花 正幸, 板本 孝治  
手稲溪仁会病院脳神経外科
- 42 くも膜下出血を来した癌性髄膜血管炎の一剖検例  
村元 恵美子, 瀬尾 善宣, 堀田 隆史, 高梨 正美, 高橋 州平, 片岡 丈人,  
鷲見 佳泰, 荻野 達也, 本庄 華織, 中村 博彦  
中村記念病院脳神経外科
- 43 もやもや病疑診例に併発した遠位部前脈絡叢動脈瘤破裂による鑄型脳室内出血の一例  
杉山 拓, 数又 研, 浅岡 克行, 横山 由佳, 金子 貞洋, 月花 正幸, 板本 孝治  
手稲溪仁会病院脳神経外科

16:34~17:14

脳腫瘍-3

座長 瀬尾 善宣(中村記念病院 脳神経外科)

- 44 両側性 Lhermitte-Duclos 病の 1 治療例 -治療方針に関して-  
嶋嶋 雄大<sup>1</sup>, 寺坂 俊介<sup>1</sup>, 小林 浩之<sup>1</sup>, 内野 晴登<sup>1</sup>, 久保田 佳奈子<sup>2</sup>, 村田 純一<sup>3</sup>, 宝金 清博<sup>1</sup>  
<sup>1</sup> 北海道大学脳神経外科, <sup>2</sup> 北海道大学病院病理部, <sup>3</sup> 札幌麻生脳神経外科病院

- 45 放射線照射後に増大した WHO grade II 再発髄膜腫の 2 例  
吉田 道春<sup>1</sup>, 加藤 功<sup>1</sup>, 竹田 誠<sup>1</sup>, 池田 仁<sup>2</sup>, 喜多村 圭<sup>3</sup>  
<sup>1</sup>函館中央病院脳神経外科, <sup>2</sup>函館中央病院検査科, <sup>3</sup>市立函館病院放射線治療科
- 46 lipomatous meningioma の 1 例  
大熊 理弘, 佐藤 憲市, 伊東 民雄, 瓢子 敏夫, 高橋 州平, 遠藤 英樹, 森 大輔,  
御神本 雅亮, 大竹 安史, 中村 博彦  
中村記念病院脳神経外科
- 47 脳表の造影所見が無い髄膜癌腫症の二例  
大森 義範, 吉田 英人, 関 隆史, 南田 善弘  
砂川市立病院脳神経外科
- 48 症候性腫瘍内出血をきたした聴神経鞘腫の 1 例  
高平 一樹, 春原 匡, 瀬尾 善宣, 中川原 譲二, 高梨 正美, 大里 俊明, 原 敬二,  
野呂 秀策, 前田 理名, 中村 博彦  
中村記念病院脳神経外科

---

**17:15~17:20 閉会の辞 会長 三國 信啓**

---

**17:20~17:30 退室**

---

**17:30~18:30 FD 講習**

---

**18:30~18:50 FD 受講終了手続き**

---